گزیدهٔ سکسولوژی بالینی

تألیف

اعضای کمیته آموزشی انجمن طب جنسی اروپا

مترجمین

دکتر محمد عبهری

روان‌پزشک و عضو کمیته سلامت جنسی انجمن علمی روان‌پزشکان ایران

دکتر عباسعلی ناصحی

عضو هیئت‌علمی جمعیت هلال احمر جمهوری اسلامی ایران

روانپزشک و عضو کمیته سلامت جنسی انجمن علمی روان‌پزشکان ایران

دکتر فیروزه رئیسی

عضو هیئت‌علمی دانشگاه علوم پزشکی تهران

روان‌پزشک و عضو کمیته سلامت جنسی انجمن علمی روان‌پزشکان ایران

دکتر سید طه یحیوی

عضو هیئت‌علمی دانشگاه علوم پزشکی تهران

روان‌پزشک و عضو کمیته سلامت جنسی انجمن علمی روان‌پزشکان ایران

کتاب ارجمند

فهرست مطالب

فصل ۱ آناتومی و فیزیولوژی دستگاه تناسلی مرد ۹

فصل ۲ آناتومی و فیزیولوژی دستگاه تناسلی زن ۲۵

فصل ۳ پاسخ جنسی: انگیزش و الگوها ۴۹

فصل ۴ اصول مدیریت اختلال عملکرد جنسی ۹۹

فصل ۵ اخذ تاریخچهٔ جنسی ۱۱۵

فصل ۶ اختلال میل جنسی کم‌کار مردان ۱۲۷

فصل ۷ اختلالات هورمونی و کژکاری جنسی مردان ۱۵۵

فصل ۸ کژکاری نعوظی ۱۹۵

فصل ۹ انزال تأخیری ۲۳۹

فصل ۱۰ زود انزالی ۲۵۷

فصل ۱۱ اختلالات میل جنسی در زنان ۳۰۳

فصل ۱۲ اختلالات برانگیختگی جنسی در زنان ۳۲۹

فصل ۱۳ اختلالات ارگاسمی زنان ۳۴۷

فصل ۱۴ درد تناسلی مزمن ۳۶۹

لغات کتاب ۳۹۱

فهرست اختصارات کتاب ۳۹۵

مقدمه مترجمین

فدراسیون سکسولوژی اروپا (EFS)، و انجمن اروپایی طب جنسی (ESSM) در ارتقای پژوهش‌های سکسولوژی انسانی، تبادل دانش نظری، و رشد مهارت‌های بالینی مربوطه، از پیشگامان قاره‌ی سبز به حساب می‌آیند. این دو نهاد با هدف درک بهتر سلامت و بیماری جنسی، در صدد ارتقای رویکردهای طبی و روانشناختی در زمینه‌ی سکسولوژی می‌باشند.

درسنامهٔ سکسولوژی بالینی (۲۰۱۳)، اولین کار کمیته‌ی مشترک این دو انجمن، به منظور نگارش کتابی مرجع برای امتحان سکسولوژی بالینی اروپا است. ۶۱ نفر از متخصصین رشته‌های مختلف، در تألیف این کتاب سهیم بوده‌اند. طراحی پرسش‌های آزمون سکسولوژی اروپا توسط همین مؤلفین و کمیته‌ی امتحانات بوده، و متخصصینی از رشته‌های روان‌پزشکی، اورولوژی، زنان، غدد، علوم پایه، و روانشناسی در آن نقش دارند.

سوابق مؤلفین اصلی کتاب:

- پاراسکِوی سوفیا کایرانا: دارای دکترای روان‌شناسی، سکسولوژیست، مشاور علمی مرکز سلامت سکس و باروری دانشگاه ارسطو در یونان، طراح و مدرس کارگاه‌های بالینی، محقق بیش از ۱۰ پژوهش بین‌المللی، از اعضاء چهارمین کنفرانس جهانی طب جنسی، عضو کمیته‌ی آموزشی ESSM، و از رؤسای کمیته‌ی مشترک امتحانات EFS/ESSM.
- فرانچسکا تریپودی: روان‌درمانگر و سکسولوژیست انستیتو سکسولوژی بالینی رم، و نیز عضو کمیته‌ی آموزشی ESSM و کمیته‌ی امتحانات EFS/ESSM.
- یاکوو رایزمن: اورولوژیست، سکسولوژیست، و ریاست کمیته‌ی آموزشی ESSM، ریاست کلینیک سلامت مردان بیمارستان آمستلند در هلند، و از رؤسای دانشگاه آنلاین انجمن جهانی طب جنسی (ISSM)
- و هارتموت پورست: استاد اورولوژی/آندرولوژی، ریاست کمیته‌ی استانداردهای بین‌المللی انجمن جهانی طب جنسی از ۲۰۰۴ تا ۲۰۱۲، سابقه‌ی ۱۵ سال مسئولیت آزمون بالینی دوره‌های طب جنسی، مشاور کارخانجات Bayer، Pfizer، و Merck آلمان، پژوهشگر برخی مؤسسات معتبر دارویی مانند Abbot و Merck، یکی از پیشگامان جراحی پلاستیک و به‌ویژه پروتزهای تناسلی در اروپا، ریاست سابق انجمن طب جنسی اروپا تا ۲۰۱۴، و مؤلف کتاب مرجع "کار استاندارد در طب جنسی" و چند صد مقاله در ژورنال‌های بین‌المللی پزشکی.

کتاب حاضر، ترجمه‌ی فصول و قسمت‌هایی از درسنامه‌ی مزبور است که از دید مترجمین، تناسب بیشتری با نیاز جامعه‌ی روان‌پزشکان و روان‌شناسان ایرانی داشته و لزوماً ملاحظات مربوط به مقررات جاری کشور نیز در ترجمه لحاظ شده است. مترجمین کتاب، روان‌پزشکان عضو کمیته‌ی سلامت جنسی انجمن علمی روان‌پزشکان ایران بوده، و سوابق تدریس دانشگاهی، اجرای کارگاه‌های متعدد آموزشی، و فعالیت بالینی در زمینه‌ی سکسولوژی را در کارنامه‌ی خویش دارند.

"درسنامه‌ی سکسولوژی بالینی" ضمن آنکه کتابی معتبر در سکسولوژی است، وقت خواننده را صرفاً با نظریه‌پردازی‌های خسته‌کننده نمی‌گیرد. مطالعه‌ی این کتاب به کسانی توصیه می‌گردد که مستقیماً با بیمار سروکار داشته و به دنبال راهنمایی‌های عملی در سکسولوژی می‌باشند.

۱ آناتومی و فیزیولوژی دستگاه تناسلی مرد

فهرست مطالب

مقدمه
۱-۱ آناتومی آلت مرد
توضیحات کلی
ساختارهای مجاور آلت مرد
آلت مرد: ساختار آناتومیک درشت‌نگر
ساختار درونی آلت مرد
۱-۲ نوروفیزیولوژی نعوظ آلت
نقش دستگاه عصبی مرکزی در فعال شدن نعوظ
نقش دستگاه عصبی محیطی در فعال شدن نعوظ
نقش سازوکارهای سلولی آلت در فعال شدن نعوظ
۱-۳ هورمون‌های جنسی
خلاصه
نتیجه‌گیری
برای مطالعهٔ بیشتر
منابع

نویسنده: ایلان جی گرونوالد
مترجم: دکتر سید طه یحیوی

اهداف

بامطالعه این فصل شما می‌باید:

۱. با ساختارهای مجاور آلت مرد آشنا شوید
۲. با آناتومی آلت مرد به‌صورت ریزنگر و درشت‌نگر آشنا شوید
۳. با فیزیولوژی نعوظ و تغییرات آناتومیک حین نعوظ به‌صورت خاص آشنا شوید
۴. بین ساختارهای آناتومیک، عملکردهای فیزیولوژیک و قسمت‌هایی که با مداخلات طبی و یا جراحی تحت تأثیر قرار می‌گیرند، ارتباط برقرار کنید.

مقدمه

آشنا شدن با آناتومی و فیزیولوژی هر یک از دستگاه‌های بدن انسان، برای فهمیدن نقش آن دستگاه در بدن و پیامدهای روان‌شناختی مدارا با اختلال عملکرد آن ضروری است. امروزه می‌توانیم اکثر کژکاری‌های جنسی مرد را درمان کنیم چراکه درکی پایه‌ای از سازوکار نعوظ در اختیارداریم. این فصل مرجعی در زمینهٔ آناتومی و فیزیولوژی مرتبط با کژکاری جنسی مردان برای سکسولوژیست‌های دوره‌دیده می‌باشد. این فصل جزئیات اساسی همهٔ قسمت‌های آناتومیک دستگاه جنسی مرد را در برمی‌گیرد و اساس هم‌دینامیک و نورولوژیک عملکرد آن را نشان می‌دهد. جنبه‌های مربوط به شناخت غدد درون‌ریز شامل تستوسترون مدنظر این بخش نیستند.

جهت توصیف بهتر، متداول است که آلت را به سه بخش تقسیم کنیم: ۱. ریشه ۲. بدنه ۳. انتها

۱-۱ آناتومی آلت تناسلی مرد

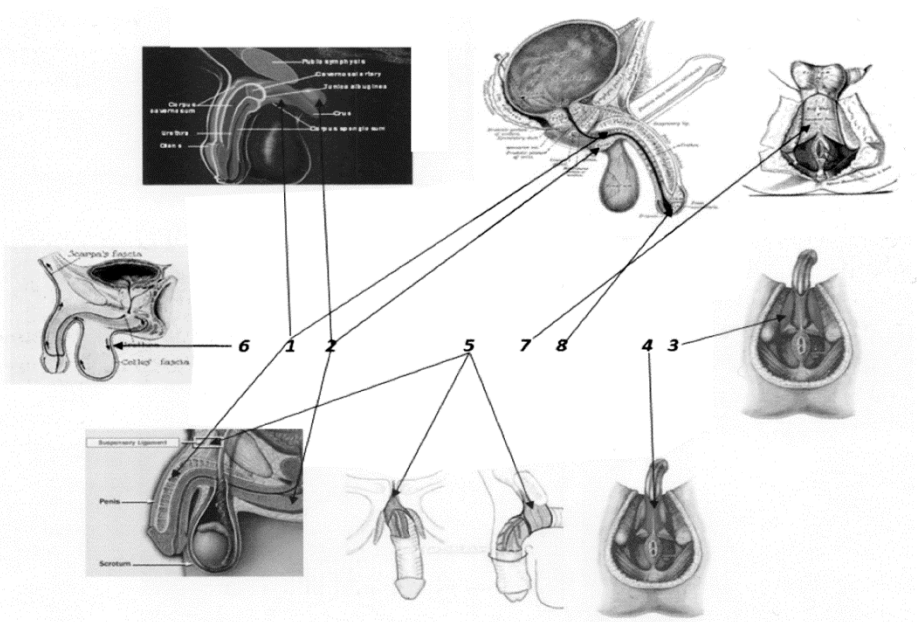

شکل ۱-۱. توصیف کلی آلت: ساق‌ها (کوروا) (۱)، بولب پیشابراه[1] (۲)، عضله ایسکیوکاورنوس[2] (۳)، عضله بولبوکاورنوس[3] (۴)، لیگامان فوندیفورم[4] و سوسپنسوری[5] (۵)، فاشیای پوشاننده بدنهٔ آلت که بالای آن فاشیای اسکارپا[6] است و پایین آن دارتوس تونیک[7] مربوط به کیسهٔ بیضه و فاشیای کولس[8] قرار دارد (۶و۷)، گلنس یا حشفهٔ آلت[9] (۸).

1. Urethral Bolb
2. Ischiocavernosus muscle
3. Bolbocavernosus muscle
4. Fundiform
5. Suspansory
6. Fascia Scarpa
7. Dartostunic
8. fascia of Colles
9. Glance of Penis

ریشهٔ آلت

ریشه آلت شامل ساق‌های (کوروراهای) بازشونده در هر دو سمت، و بولب میانی پیشابراه می‌شود. هر ساق توسط عضلهٔ ایسکیوکاورنوز و نیز بولب توسط عضله بولبوکاورنوز احاطه شده است. ریشهٔ آلت در پرینه بین فاشیای تحتانی دیافراگم اوروژنیتال و فاشیای کولس قرارگرفته است. ریشه آلت علاوه بر اتصال به راموس استخوان پوبیس و فاشیا، از طریق لیگامان‌های فوندیفورم و سوسپانسوری به سمفیز پوبیس نیز متصل است.

لیگامان فوندیفورم از قدام نیام عضله رکتوس ابدومینیس و لینا آلبا منشأ می‌گیرد و به دو فاسیکل که ریشه آلت را دربرمی‌گیرند، تقسیم می‌شود.

فیبرهای فوقانی لیگامان سوسپانسوری از انتهای تحتانی لینا آلبا، و فیبرهای تحتانی آن از سمفیز پوبیس پایین می‌آیند و با یکدیگر نوار فیبروتیک محکمی را می‌سازند که به سطح فوقانی ریشه آلت گسترش می‌یابد و در آنجا با غلاف فاشیای ارگان مخلوط می‌شود.

بدنه آلت (کورپوس پنیس)

بدنهٔ آلت از ریشهٔ آن تا انتهای اجسام غاری (کورپورا کاورنوزا) گسترش می‌یابد. در شکاف کم‌عمقی در سطح فوقانی ورید آلت قرارگرفته است. درحالی‌که در شکاف عمیق‌تر و بزرگ‌تر در سطح تحتانی جسم اسفنجی قرار دارد. بدنهٔ آلت توسط فاشیایی پوشیده می‌شود که در بالا با فاشیای اسکارپا و در پایین با دارتوس تونیک کیسهٔ بیضه و فاشیای کولس امتداد می‌یابد.

انتهای آلت (Extremity)

انتهای آلت از حشفه درست شده که از گسترش انتهای قدامی جسم اسفنجی تشکیل شده است. پوست پوشانندهٔ آلت با توجه به نازکی، رنگ تیره، ارتباط سست با ساختارهای داخلی‌تر و نبود بافت چربی مشخص است. امتداد آلت در ناحیهٔ ریشه به پوبیس، کیسهٔ بیضه و پرینه می‌رسد. در انتهای خود سطح را رها می‌کند و چین می‌خورد تا پوست ختنه‌گاه یا پره‌پوس را بسازد که سطح وسیعی از گلنس را تحت پوشش قرار می‌دهد.

ساختارهای مجاور آلت

این ساختارها به ریشه آلت مرتبط هستند. قسمت تحتانی مثانه به‌صورت قیفی درمی‌آید تا قسمت نزدیک به مبدأ پیشابراه را بسازد که از سه لایهٔ عضلهٔ صاف تشکیل شده است که به سطح داخلی غده پروستات – پیشابراه پروستاتی – امتداد می‌یابند. پیشابراه سپس ۷۰ تا ۹۰ درجه به بالا می‌چرخد تا به‌عنوان پیشابراه خلفی– که قسمت نزدیک به مبدأ پیشابراه آلتی است– امتداد یابد. در اینجا به قسمتی یکپارچه از ریشهٔ آلت تبدیل می‌شود بدین‌صورت که بولب پیشابراه در پایین و ساق‌های آلت کورورا در اطراف قرار می‌گیرند. رکتوم در خلف مثانه، پروستات، کیسه‌های منی و پیشابراه خلفی قرار می‌گیرد. ساختارهای پرینه و به‌طور خاص عضلات کف لگن، در مرز تحتانی پیشابراه قرار دارند و کیسهٔ بیضه و بیضه‌ها در قدام این مرز هستند. راموس‌های فوقانی استخوان پوبیس در مرز فوقانی آلت نزدیک به سمفیز پوبیس و قسمت قدامی فوقانی آن واقع شده‌اند.

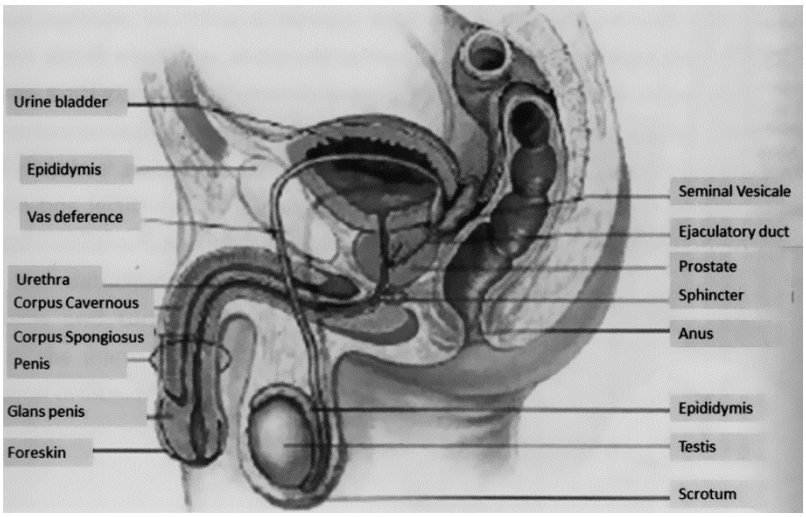

شکل ۲-۱. مجاورت‌های آلت‌های تناسلی

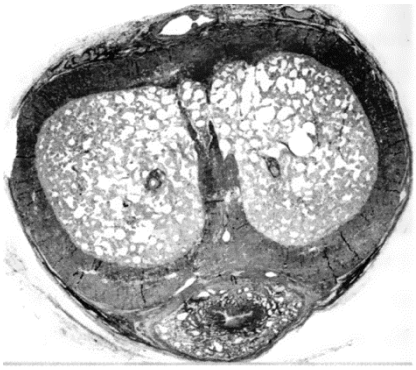

شکل ۳-۱. مقطعی از کورپوس کاورنوزوم آلت در وضعیت غیرنعوظ

آلت: ساختار آناتومیک

قسمت پاندولی این عضو توسط دو لیگامان سوسپانسوری در حالت معلق قراردارد. این لیگامان‌ها از فیبرهای کشسان ساخته شده‌اند که از آلت در پایهٔ آن حمایت می‌کنند. بدنه آلت از سه ستون نعوظ‌پذیر، اعصاب، مجاری لنفی، عروق و پوستی که آن‌ها را می‌پوشاند تشکیل شده است. ستون‌های نعوظ‌پذیر از بافت غاری (کاورنوس) به وجود می‌آید که توسط لایهٔ فاشیایی به هم متصل شده‌اند. دو ستون غاری در طرفین به نام اجسام غاری و یک ستون غاری در وسط به نام جسم اسفنجی قرارگرفته‌اند.

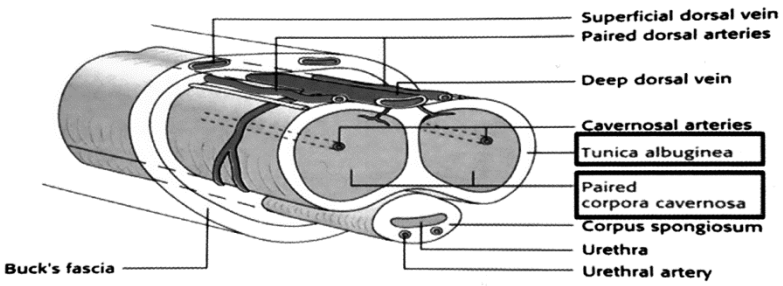

شکل ۴-۱. هر دو جسم غاری قطر مشابهی دارند، حاوی بافت نعوظ‌پذیر هستند و توسط پوشش محکم فیبروتیکی به نام تونیکا آلبوژینه احاطه می‌شوند.

اجسام غاری

در سه‌چهارم قدامی، ستون‌های غاری در کنار هم قرارگرفته‌اند ولی در عقب از هم دور می‌شوند و دو زائدهٔ باریک‌شونده را به نام ساق (کوروا) می‌سازند که به نرمی راموس ایسکیوپوبیک قوس استخوان پوبیس وصل می‌شوند. اجسام غاری توسط یک دیوارهٔ میانی ناکامل، آزادانه با یکدیگر در تماس هستند. هر دو جسم غاری قطری مشابه دارند شامل بافت نعوظ‌پذیر هستند و توسط یک پوشش محکم فیبروتیک به نام تونیکا آلبوژینه – که اندکی بافت کشسان هم دارد– احاطه می‌شوند. تونیکا آلبوژینه شامل فیبرهای سطحی و عمقی است. فیبرهای سطحی در طول کشیده شده‌اند و یک لولهٔ منفرد را می‌سازند که هر دو جسم غاری را دربرمی‌گیرند.

اجسام غاری و بافت نعوظ‌پذیر

اجسام غاری و بافت نعوظ‌پذیر از سطح داخلی پوشش فیبروز اجسام غاری آلت و همچنین از جانب طرفین دیواره‌ها تعدادی نوار خارج می‌شوند که به سمت داخل این اجسام غاری و در تمام جهات می‌روند. این نوارها اجسام غاری را به بخش‌های مجزایی تقسیم می‌کند و نمایی اسفنجی به آن می‌دهند. به این نوارها ترابکول می‌گویند که از بافت فیبروز، کشسان و عضله تشکیل شده‌اند و حاوی تعدادی شریان و ورید هستند. فضاهای غاری در مرکز از حاشیه بزرگ‌تر می‌باشند. مملو از خون‌اند که توسط پوششی از بافت اپیتلیال مسطح پوشیده شده‌اند.

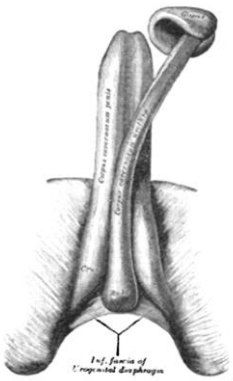

شکل ۵-۱. جسم اسفنجی

جسم اسفنجی حاوی پیشابراه است. در عقب گسترش می‌یابد تا بولب پیشابراه را بسازد و در همراهی با فاشیای تحتانی دیافراگم اوروژنیتال ادامه می‌یابد، از آن تقویت فیبروتیک دریافت می‌کند. پوشش فیبروتیک جسم اسفنجی نازک‌تر، سفیدتر و بافت کشسان بیشتری نسبت به پوشش اجسام غاری دارد. ترابکولاها در اینجا ظریف‌تر، کوچک‌تر و هم‌اندازه‌تر نسبت به ترابکولاهای اجسام غاری هستند.

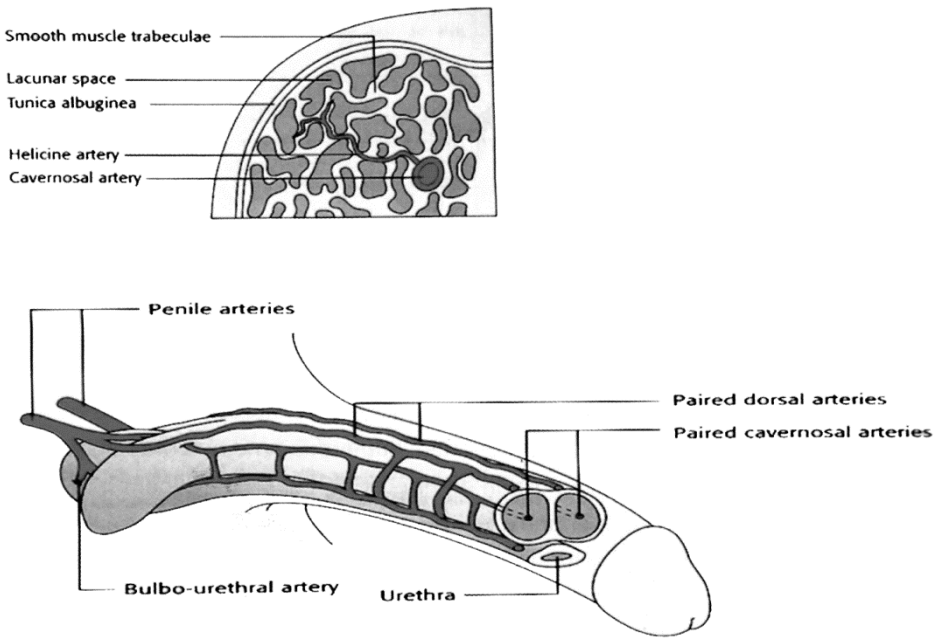

شکل ۶-۱. تأمین خونی اجسام غاری

حشفه و قسمت قدامی جسم اسفنجی از جسم غاری جدا هستند و بـه یـک طـرف چـرخش دارنـد. در نـوک گلنس، سوراخ خروجی پیشابراه قرار دارد که شکاف‌مانند و عمودی است.

ساختارهای داخلی آلت

عروق خونی: شریان‌ها

دو سیستم شریانی جریان خونی آلت را تأمین می‌کنند.

سیستم عمیق‌تر مسئول تأمین جریان خونی بافت نعوظ‌پذیر است و از شریان پودندال داخلی منشأ می‌گیرد. چهـار شاخهٔ آن باید موردتوجه قرار گیرد:

۱) شریانی که به بولب آلت می‌رود

۲)شریان پیشابراهی که از بین فاشیای عمقی آلت به نام بوک عبور می‌کند تا به بولب و اورترای اسفنجی برسد

۳) شریان عمقی آلت (شریان غاری) که مستقیم خون فضاهای غاری را تأمین می‌کند. معمولاً یک شریان از هـر طرف منشأ می‌گیرد و وارد جسم غاری می‌شود. هر شریان با ورود به جسـم غـاری بـه شـاخه‌هـایی تقسـیم می‌شود که توسط ترابکول‌ها پوشیده شده و حمایت می‌شوند. بعضی از این شاخه‌هـای شـریانی مسـتقیماً بـه شبکهٔ مویرگی وصل شده‌اند که به فضاهای غاری باز می‌شوند، سایر شاخه‌ها نیز عروق گشاد و پیچ‌خـورده‌ای به نام هلیسین (helicine) را می‌سازند که آن‌ها نیز نهایتاً به فضاهای غاری بـاز مـی‌شـوند و مـویرگ‌هـایی می‌سازند تا ساختارهای ترابکولار را تأمین کنند. آن‌ها معمولاً همراه با رشته‌های فیبروتیک در فضـای غـاری نزول می‌کنند و در قسمت پشتی اجسام غاری بیشترین تجمع را دارند.