

# مجموعه مورد‌های جراحی

۱۴۰ مورد

مؤلف  
استفن ایزولت

مترجم  
دکتر محمدحسین قربانی  
دکتر غزل شه بخش



کتاب ارجمند

## فهرست براساس موردها

- مورد ۱ مرد ۲۰ ساله با درد ناحیه لگنی..... ۱۲
- مورد ۲ مرد ۵۲ ساله با استفراغ و اتساع شکم..... ۱۳
- مورد ۳ مرد ۲۵ ساله با التهاب دردناک در مقعد..... ۱۴
- مورد ۴ مرد ۶۴ ساله با کاهش وزن و زردی..... ۱۵
- مورد ۵ مرد ۲۵ ساله با ورم و تغییر رنگ کبود پا..... ۱۶
- مورد ۶ کودک ۴ هفته‌ای با استفراغ جهنده..... ۱۷
- مورد ۷ مرد ۴۵ ساله پس از برداشتن نیمه‌ی چپ کولون با تب.. ۱۸
- مورد ۸ مرد ۲۲ ساله با سردرد و سرگیجه و گرفتگی عضلانی ۱۹
- مورد ۹ مرد ۶۵ ساله با سختی بلع و ریگورژیتگاسیون غذا... ۲۰
- مورد ۱۰ مرد ۲۳ ساله با تورم ساق پا..... ۲۱
- مورد ۱۱ خانم ۴۵ ساله با افت تون عضلانی، تنگی نفس فعالیتی، و افزایش ضریبان قلب..... ۲۲
- مورد ۱۲ مرد ۲۸ ساله با درد و محدودیت حرکات شانه..... ۲۳
- مورد ۱۳ مرد ۳۸ ساله با استفراغ و درد پشت جناغ..... ۲۴
- مورد ۱۴ خانم ۳۹ ساله با التهاب دردناک مقعد..... ۲۵
- مورد ۱۵ پسر ۱۲ ساله با التهاب و گرمی ران..... ۲۶
- مورد ۱۶ خانم ۴۵ ساله با تب پس از عمل..... ۲۷
- مورد ۱۷ مرد ۷۰ ساله با زردی بدون درد و کیسه‌ی صفرا قابل لمس... ۲۸
- مورد ۱۸ مرد ۵۹ ساله با درد وابسته به وزن در پای راست... ۲۹
- مورد ۱۹ خانم ۳۸ ساله با درد در ساق پای راست..... ۳۰
- مورد ۲۰ خانم ۶۲ ساله با تون عضلانی کاهش یافته و افزایش ضریبان قلب... ۳۱
- مورد ۲۱ خانم ۵۰ ساله با درد در شست چپ..... ۳۲
- مورد ۲۲ مرد ۵۷ ساله با استفراغ خونی..... ۳۳
- مورد ۲۳ مرد ۵۷ ساله با وضعیت عمومی بد..... ۳۴
- مورد ۲۴ آقای ۳۵ ساله با حرکت غیر عادی ران راست..... ۳۵
- مورد ۲۵ فرد ۳۵ ساله با ضعف عضلانی و توده ای در مדיاستن... ۳۶
- مورد ۲۶ مرد ۳۶ ساله با درد استخوانی و سنگ کلیه..... ۳۷
- مورد ۲۷ مرد ۵۵ ساله با التهاب و قرمزی در گردن..... ۳۸
- مورد ۲۸ مرد ۳۵ ساله با دردهای شبانه در قسمت فوقانی شکم... ۳۹
- مورد ۲۹ زن ۵۳ ساله با بی‌اختیاری و خون‌ریزی اطراف مقعد. ۴۰
- مورد ۳۰ پسر ۶ ساله با اسفروسیتوز ارثی..... ۴۱
- مورد ۳۱ مرد ۳۴ ساله با درد قفسه‌ی سینه و تنگی نفس... ۴۲
- مورد ۳۲ مرد ۳۰ ساله با درد شانه و اختلال حس در دست... ۴۳
- مورد ۳۳ مرد ۴۵ ساله با تنگی نفس و سوفل دیاستولی..... ۴۴
- مورد ۳۴ زن ۴۵ ساله با قرمزی چشم‌گیر در بازو و تب..... ۴۵
- مورد ۳۵ مرد ۵۵ ساله با بیبوست و کم‌خونی..... ۴۶
- مورد ۳۶ مرد ۶۵ ساله با سردرد و عدم تعادل..... ۴۷
- مورد ۳۷ مرد ۵۰ ساله با اختلال در صاف کردن زانوی راست... ۴۸
- مورد ۳۸ مرد ۳۰ ساله با افت پلاکت پس از ترومای شکمی ۴۹
- مورد ۳۹ خانم ۴۰ ساله با دردهای شبانه در انگشتان..... ۵۰
- مورد ۴۰ خانم ۳۷ ساله با احساس ضعف و افزایش ضریبان قلب... ۵۱
- مورد ۴۱ خانم ۴۲ ساله با سرفه و سوزش سر دل..... ۵۲
- مورد ۴۲ مرد ۳۰ ساله با التهاب و قرمزی پشت دست..... ۵۳
- مورد ۴۳ پسر ۱ ساله با استفراغ..... ۵۴
- مورد ۴۴ مرد ۲۵ ساله با غده‌ی بدون درد در گردن..... ۵۵
- مورد ۴۵ مرد ۲۸ ساله با ترومای قفسه‌ی سینه و شکستگی ران... ۵۶
- مورد ۴۶ خانم چاق ۵۰ ساله با علائم ایلئوس..... ۵۷
- مورد ۴۷ مرد ۴۰ ساله با نارسایی کبد..... ۵۸
- مورد ۴۸ خانم ۴۰ ساله با درد در بازوی راست..... ۵۹
- مورد ۴۹ مرد ۵۹ ساله با جراحی بیلروت ۲ با اسهال پس از غذا خوردن... ۶۰
- مورد ۵۰ دختر خانم ۱۴ ساله با سردرد، استفراغ و افزایش بزاق... ۶۱
- مورد ۵۱ مرد ۴۵ ساله با افزایش ضریبان قلب و افزایش تعریق.. ۶۲
- مورد ۵۲ خانم ۴۴ ساله با احساس سنگینی و فشار در پا..... ۶۳
- مورد ۵۳ مرد ۱۹ ساله با التهاب و درد در قوزک خارجی پا... ۶۴
- مورد ۵۴ مرد ۲۴ ساله با دردهای کرامپی در قسمت تحتانی راست شکم..... ۶۵
- مورد ۵۵ دختر ۲ ساله با کاهش وزن و استفراغ..... ۶۶
- مورد ۵۶ خانم ۴۹ ساله با درد در محل اتصال قفسه‌ی سینه به کمر... ۶۷
- مورد ۵۷ مرد ۲۷ ساله با سوختگی..... ۶۸
- مورد ۵۸ مرد ۲۸ ساله با محدودیت صاف کردن مفصل زانوی چپ.. ۶۹
- مورد ۵۹ مرد ۶۰ ساله با سختی بلع و کاهش وزن..... ۷۰
- مورد ۶۰ مرد ۳۱ ساله با درد مقعد..... ۷۱
- مورد ۶۱..... ۷۲
- مورد ۶۲ خانم ۴۰ ساله با درد کولیکی بخش فوقانی و راست شکم... ۷۳
- مورد ۶۳ خانم ۵۰ ساله با درد مچ دست چپ..... ۷۴
- مورد ۶۴ خانم ۴۰ ساله با تورم ناحیه ناف..... ۷۵
- مورد ۶۵ خانم ۳۳ ساله با درد ستون فقرات گردنی..... ۷۶
- مورد ۶۶ آقای ۵۰ ساله با تورم و قرمزی در محل عمل لاپاروتومی..... ۷۷
- مورد ۶۷ آقای ۵۱ ساله با خارش و درد ناحیه مقعد..... ۷۸
- مورد ۶۸ خانم ۸۰ ساله با کوتاه‌شدگی و روتاسیون خارجی اندام تحتانی... ۷۹
- مورد ۶۹ آقای ۷۰ ساله با سرگیجه و درد بازوی چپ..... ۸۰
- مورد ۷۰ خانم ۵۸ ساله با تنگی نفس..... ۸۱
- مورد ۷۱ خانم ۶۳ ساله با دفع خون روشن از مقعد..... ۸۲

**مورد ۱۰۸** نوزاد با یبوست..... ۱۱۹  
**مورد ۱۰۹** آقای ۶۷ ساله با تورم ضربان‌دار در ناحیه شکم..... ۱۲۰  
**مورد ۱۱۰** پسر ۱۷ ساله با محدودیت حرکت مچ دست ... ۱۲۱  
**مورد ۱۱۱** آقای ۶۴ ساله با کاهش وزن و بی‌زاری از مصرف گوشت..... ۱۲۲  
**مورد ۱۱۲** آقای ۳۸ ساله با کم‌درد..... ۱۲۳  
**مورد ۱۱۳** آقای ۲۰ ساله با درد و تورم ساق پا..... ۱۲۴  
**مورد ۱۱۴** آقای ۳۹ ساله با درد کمربندی بخش فوقانی شکم..... ۱۲۵  
**مورد ۱۱۵** آقای ۵۵ ساله با علائم شوک و آمفیژم در ناحیه ساق پا..... ۱۲۶  
**مورد ۱۱۶** خانم ۳۲ ساله با فشارخون بالا..... ۱۲۷  
**مورد ۱۱۷** پسر ۱۵ ساله با درد در بخش پایین و راست شکم..... ۱۲۸  
**مورد ۱۱۸** پسر ۱۷ ساله با درد و تورم در ناحیه کلاویکل چپ..... ۱۲۹  
**مورد ۱۱۹** خانم ۲۹ ساله با افت فشارخون و درد شکم .... ۱۳۰  
**مورد ۱۲۰** خانم ۴۵ ساله‌ای که بر روی دستمال توالت خون دیده است ... ۱۳۱  
**مورد ۱۲۱** آقای ۶۰ ساله با سرفه مزمن و خلط خونی..... ۱۳۲  
**مورد ۱۲۲** آقای ۳۴ ساله با درد آرنج و سردی دست راست..... ۱۳۳  
**مورد ۱۲۳** خانم ۳۵ ساله با تب و درد بخش فوقانی و راست شکم..... ۱۳۴  
**مورد ۱۲۴** خانم ۴۰ ساله با احساس خستگی و کوفتگی پس از عمل جراحی..... ۱۳۵  
**مورد ۱۲۵** پسر ۶ ساله با درد آرنج چپ..... ۱۳۶  
**مورد ۱۲۶** آقای ۴۲ ساله با سردرد و تعریق..... ۱۳۷  
**مورد ۱۲۷** آقای ۸۳ ساله با درد شکم و اسهال خونی..... ۱۳۸  
**مورد ۱۲۸** پسر ۱۴ ساله با درد بیضه..... ۱۳۹  
**مورد ۱۲۹** خانم ۴۷ ساله با کاهش وزن و درد بخش فوقانی شکم..... ۱۴۰  
**مورد ۱۳۰** آقای ۶۰ ساله با درد قفسه سینه..... ۱۴۱  
**مورد ۱۳۱** آقای ۲۲ ساله با دفع خون از مقعد..... ۱۴۲  
**مورد ۱۳۲** آقای ۶۲ ساله با سردرد و عدم هوشیاری..... ۱۴۳  
**مورد ۱۳۳** آقای ۶۷ ساله با درد فعالیتی در ناحیه مفصل ران..... ۱۴۴  
**مورد ۱۳۴** آقای ۶۵ ساله با تورم در محل اسکار عمل لاپاروتومی..... ۱۴۵  
**مورد ۱۳۵** خانم ۳۰ ساله‌ای با درد شکم و اسهال خونی - موکوسی..... ۱۴۶  
**مورد ۱۳۶** آقای ۴۰ ساله با محدودیت حرکت دست چپ..... ۱۴۷  
**مورد ۱۳۷** نوزاد نارس با استفراغ و اسهال خونی - موکوسی..... ۱۴۸  
**مورد ۱۳۸** خانم ۲۹ ساله با تهوع و درد بخش فوقانی شکم..... ۱۴۹  
**مورد ۱۳۹** آقای ۴۲ ساله با کاهش وزن و درد راجعه در بخش فوقانی شکم..... ۱۵۰  
**مورد ۱۴۰** خانم ۴۰ ساله با دفورمیتی اندام تحتانی راست ... ۱۵۱

**مورد ۷۲** نوزاد با تنگی نفس و افزایش ترشح بزاق..... ۸۳  
**مورد ۷۳** خانم ۴۴ ساله با دفورمیتی مچ پای راست..... ۸۴  
**مورد ۷۴** آقای ۳۸ ساله با درد پشت جناغ..... ۸۵  
**مورد ۷۵** آقای ۳۰ ساله با هماتوم اوربیتال دوطرفه..... ۸۶  
**مورد ۷۶** کودک ۱۱ ماهه با تنگی نفس فعالیتی و خستگی سریع ... ۸۷  
**مورد ۷۷** آقای ۲۵ ساله با درد شانه راست..... ۸۸  
**مورد ۷۸** آقای ۴۱ ساله با درد شکم و اسهال..... ۸۹  
**مورد ۷۹** آقای ۵۵ ساله با زخم بدون درد انگشت وسط دست... ۹۰  
**مورد ۸۰** دختر ۱۷ ساله با تب و درد بخش پایین و راست شکم.. ۹۱  
**مورد ۸۱** دختر ۵ ساله با محدودیت حرکت دردناک آرنج..... ۹۲  
**مورد ۸۲** آقای ۳۲ ساله با درد هنگام اجابت مزاج..... ۹۳  
**مورد ۸۳** خانم ۴۰ ساله با درد اندام تحتانی راست..... ۹۴  
**مورد ۸۴** آقای ۲۴ ساله با تورم زانو..... ۹۵  
**مورد ۸۵** آقای ۴۹ ساله با زردی و کاهش وزن..... ۹۶  
**مورد ۸۶** دختر ۳ ساله با درد شکم و هماتوری..... ۹۷  
**مورد ۸۷** خانم ۶۰ ساله با کبودی و گرمی ساعت چپ..... ۹۸  
**مورد ۸۸** آقای ۳۰ ساله با درد در ناحیه شانه راست..... ۹۹  
**مورد ۸۹** آقای ۴۴ ساله با درد بخش فوقانی شکم پس از صرف غذا... ۱۰۰  
**مورد ۹۰** آقای ۳۳ ساله با تاکی کاردی و تنگی نفس فزاینده... ۱۰۱  
**مورد ۹۱** خانم ۵۲ ساله با دیسفاژی و درد پشت جناغ..... ۱۰۲  
**مورد ۹۲** آقای ۴۰ ساله با درد پشت ساق پای راست..... ۱۰۳  
**مورد ۹۳** پسر ۱ ساله فاقد بیضه راست..... ۱۰۴  
**مورد ۹۴** آقای ۵۶ ساله با رنگ‌پریدگی و سردی اندام تحتانی..... ۱۰۵  
**مورد ۹۵** آقای ۴۶ ساله با زردی و درد..... ۱۰۶  
**مورد ۹۶** خانم ۳۷ ساله با تاکی کاردی و قرمزی صورت... ۱۰۷  
**مورد ۹۷** آقای ۶۸ ساله با اختلال تکلم و فلج بازوی راست..... ۱۰۸  
**مورد ۹۸** آقای ۲۲ ساله با تورم و هماتوم در ناحیه پاشنه.. ۱۰۹  
**مورد ۹۹** پسر ۸ ساله با درد و تورم مچ دست..... ۱۱۰  
**مورد ۱۰۰** خانم ۶۵ ساله با تغییر الگوی اجابت مزاج..... ۱۱۱  
**مورد ۱۰۱** آقای ۴۵ ساله با درد و محدودیت حرکت بازو..... ۱۱۲  
**مورد ۱۰۲** خانم ۶۲ ساله با دفع خون از مقعد..... ۱۱۳  
**مورد ۱۰۳** خانم ۳۹ ساله با تنگی نفس..... ۱۱۴  
**مورد ۱۰۴** پسر ۷ ساله با سرگیجه و استفراغ..... ۱۱۵  
**مورد ۱۰۵** خانم ۷۳ ساله و آقای ۵۸ ساله با زخم ساق پا (ulcus cruris)..... ۱۱۶  
**مورد ۱۰۶** آقای ۷۰ ساله با آسیب و درد بخش فوقانی شکم..... ۱۱۷  
**مورد ۱۰۷** آقای ۶۰ ساله با تورم بیضه و کشاله ران راست..... ۱۱۸

## فهرست براساس موضوع

### عقونتهای جراحی

۶۱.....	مورد ۵۰.....	۱۹.....	مورد ۸.....
۷۲.....	مورد ۶۱.....	۲۱.....	مورد ۱۰.....
۹۰.....	مورد ۷۹.....	۲۶.....	مورد ۱۵.....
۱۲۶.....	مورد ۱۱۵.....	۳۴.....	مورد ۲۳.....
۱۴۰.....	مورد ۱۲۹.....	۳۸.....	مورد ۲۷.....
		۴۵.....	مورد ۳۴.....

### مشکلات حول عمل جراحی

۷۷.....	مورد ۶۶.....	۲۷.....	مورد ۱۶.....
۸۱.....	مورد ۷۰.....	۳۱.....	مورد ۲۰.....
۱۲۴.....	مورد ۱۱۳.....	۳۹.....	مورد ۳۸.....

### اورژانسهای جراحی

۱۱۳.....	مورد ۱۰۲.....	۱۳.....	مورد ۲.....
۱۳۰.....	مورد ۱۱۹.....	۳۳.....	مورد ۲۲.....
۱۳۸.....	مورد ۱۲۷.....	۶۸.....	مورد ۵۷.....
		۱۰۱.....	مورد ۹۰.....

### توراکس

۸۷.....	مورد ۷۶.....	۲۲.....	مورد ۱۱.....
۱۳۲.....	مورد ۱۲۱.....	۳۶.....	مورد ۲۵.....
۱۴۱.....	مورد ۱۳۰.....	۴۲.....	مورد ۳۱.....
		۴۴.....	مورد ۳۳.....

### جراحی شکم

۸۲.....	مورد ۷۱.....	۱۴.....	مورد ۳.....
۸۵.....	مورد ۷۴.....	۱۵.....	مورد ۴.....
۹۱.....	مورد ۸۰.....	۱۸.....	مورد ۷.....
۹۳.....	مورد ۸۲.....	۲۰.....	مورد ۹.....
۹۶.....	مورد ۸۵.....	۲۴.....	مورد ۱۳.....
۱۰۰.....	مورد ۸۹.....	۲۵.....	مورد ۱۴.....
۱۰۲.....	مورد ۹۱.....	۲۸.....	مورد ۱۷.....
۱۰۶.....	مورد ۹۵.....	۳۹.....	مورد ۲۸.....
۱۱۱.....	مورد ۱۰۰.....	۴۰.....	مورد ۲۹.....
۱۱۷.....	مورد ۱۰۶.....	۴۱.....	مورد ۳۰.....
۱۲۲.....	مورد ۱۱۱.....	۴۶.....	مورد ۳۵.....
۱۲۵.....	مورد ۱۱۴.....	۵۲.....	مورد ۴۱.....
۱۲۸.....	مورد ۱۱۷.....	۵۸.....	مورد ۴۷.....
۱۳۱.....	مورد ۱۲۰.....	۶۰.....	مورد ۴۹.....
۱۳۴.....	مورد ۱۲۳.....	۶۵.....	مورد ۵۴.....
۱۴۲.....	مورد ۱۳۱.....	۷۰.....	مورد ۵۹.....
۱۴۶.....	مورد ۱۳۵.....	۷۱.....	مورد ۶۰.....
۱۴۹.....	مورد ۱۳۸.....	۷۳.....	مورد ۶۲.....
		۷۸.....	مورد ۶۷.....

## جراحی عروق

۹۹.....	مورد ۸۸	۱۶.....	مورد ۵
۱۰۵.....	مورد ۹۴	۳۹.....	مورد ۱۸
۱۰۸.....	مورد ۹۷	۴۳.....	مورد ۳۲
۱۱۶.....	مورد ۱۰۵	۵۳.....	مورد ۴۲
۱۲۰.....	مورد ۱۰۹	۶۳.....	مورد ۵۲
۱۳۳.....	مورد ۱۲۲	۸۰.....	مورد ۶۹
		۹۴.....	مورد ۸۳

## جراحی کودکان

۱۰۴.....	مورد ۹۳	۱۷.....	مورد ۶
۱۱۰.....	مورد ۹۹	۵۴.....	مورد ۴۳
۱۳۹.....	مورد ۱۲۸	۶۶.....	مورد ۵۵
۱۴۸.....	مورد ۱۳۷	۸۳.....	مورد ۷۲
		۹۷.....	مورد ۸۶

## جراحی اعصاب

۱۲۳.....	مورد ۱۱۲	۴۷.....	مورد ۳۶
۱۴۳.....	مورد ۱۳۲	۱۱۵.....	مورد ۱۰۴

## دیواره شکم

۱۱۸.....	مورد ۱۰۷	۵۷.....	مورد ۴۶
۱۴۵.....	مورد ۱۳۴	۷۵.....	مورد ۶۴

## تروماتولوژی

۸۸.....	مورد ۷۷	۱۲.....	مورد ۱
۹۲.....	مورد ۸۱	۲۳.....	مورد ۱۲
۹۵.....	مورد ۸۴	۳۰.....	مورد ۱۹
۹۸.....	مورد ۸۷	۳۲.....	مورد ۲۱
۱۰۲.....	مورد ۹۱	۳۵.....	مورد ۲۴
۱۰۹.....	مورد ۹۸	۴۸.....	مورد ۳۷
۱۱۲.....	مورد ۱۰۱	۵۰.....	مورد ۳۹
۱۲۱.....	مورد ۱۱۰	۵۶.....	مورد ۴۵
۱۲۴.....	مورد ۱۱۳	۵۹.....	مورد ۴۸
۱۲۹.....	مورد ۱۱۸	۶۴.....	مورد ۵۳
۱۳۶.....	مورد ۱۲۵	۶۷.....	مورد ۵۶
۱۴۴.....	مورد ۱۳۳	۶۹.....	مورد ۵۸
۱۴۷.....	مورد ۱۳۶	۷۴.....	مورد ۶۳
۱۵۱.....	مورد ۱۴۰	۸۴.....	مورد ۷۳
		۸۶.....	مورد ۷۵

## اندوکرینولوژی

۱۰۷.....	مورد ۹۶	۳۷.....	مورد ۲۶
۱۱۴.....	مورد ۱۰۳	۵۱.....	مورد ۴۰
۱۲۷.....	مورد ۱۱۶	۵۵.....	مورد ۴۴
۱۳۷.....	مورد ۱۲۶	۶۲.....	مورد ۵۱
		۸۹.....	مورد ۷۸

## فهرست براساس پاسخ

مورد ۳۶ هیدروسفالی..... ۲۱۳	مورد ۱ شکستگی لگن..... ۱۵۴
مورد ۳۷ آسیب اکستانسورهای زانو..... ۲۱۴	مورد ۲ ایلئوس..... ۱۵۵
مورد ۳۸ اختلال انعقادی مصرفی..... ۲۱۶	مورد ۳ سینوس پیلونیدال..... ۱۵۸
مورد ۳۹ سندرم تونل کارپ..... ۲۱۷	مورد ۴ سرطان پانکراس..... ۱۵۹
مورد ۴۰ انسولینوما..... ۲۱۸	مورد ۵ فلگماسیا کورولنا دولنز..... ۱۶۱
مورد ۴۱ ازوفاژیت ناشی از رفلاکس..... ۲۱۹	مورد ۶ استنوز پیلور هایپر تروفیک..... ۱۶۲
مورد ۴۲ ترومبوفلیت..... ۲۲۱	مورد ۷ پریتونیت..... ۱۶۴
مورد ۴۳ در هم‌روی روده (انواژیناسیون)..... ۲۲۳	مورد ۸ کزاز..... ۱۶۶
مورد ۴۴ کارسینوم تیروئید..... ۲۲۴	مورد ۹ دیورتیکول مری..... ۱۶۸
مورد ۴۵ ترومای متعدد..... ۲۲۶	مورد ۱۰ آبسه..... ۱۶۹
مورد ۴۶ فتق رانی..... ۲۲۸	مورد ۱۱ بیماری پریکارد..... ۱۷۱
مورد ۴۷ پیوند کبد..... ۲۲۸	مورد ۱۲ در رفتگی شانه..... ۱۷۱
مورد ۴۸ شکستگی هومروس..... ۲۳۰	مورد ۱۳ پارگی ناگهانی مری..... ۱۷۵
مورد ۴۹ بیماری‌های معده جراحی شده..... ۲۳۳	مورد ۱۴ ترومبوز وریدی پری‌آنال..... ۱۷۶
مورد ۵۰ هاری..... ۲۳۴	مورد ۱۵ استئومیلیت (عفونت استخوانی)..... ۱۷۷
مورد ۵۱ پرکاری تیروئید..... ۲۳۵	مورد ۱۶ تب پس از عمل..... ۱۷۹
مورد ۵۲ واریس..... ۲۳۷	مورد ۱۷ کارسینوم کیسه‌ی صفرا..... ۱۸۰
مورد ۵۳ آسیب لیگامان مچ پا..... ۲۳۸	مورد ۱۸ بیماری گرفتگی عروق محیطی..... ۱۸۱
مورد ۵۴ بیماری کرون..... ۲۴۰	مورد ۱۹ شکستگی ساق پا..... ۱۸۴
مورد ۵۵ نوروبلاستوم..... ۲۴۲	مورد ۲۰ شوک..... ۱۸۵
مورد ۵۶ آسیب ستون مهره‌ها..... ۲۴۴	مورد ۲۱ التهاب تنگی غلاف تاندونی (دکورون)..... ۱۸۷
مورد ۵۷ سوختگی..... ۲۴۵	مورد ۲۲ خون‌ریزی دستگاه گوارش فوقانی..... ۱۸۹
مورد ۵۸ آسیب مینیسک..... ۲۴۸	مورد ۲۳ HIV..... ۱۹۱
مورد ۵۹ کارسینوم مری..... ۲۴۹	مورد ۲۴ شکستگی استخوان ران..... ۱۹۳
مورد ۶۰ آبسه و فیستول مقعد..... ۲۵۱	مورد ۲۵ تومورهای مدیاستن..... ۱۹۴
مورد ۶۱ پاناریتیوم (فلون)..... ۲۵۳	مورد ۲۶ هیپوپاراتیروئیدی..... ۱۹۶
مورد ۶۲ کوله‌لیتیاز و کولدو کولیتیاز..... ۲۵۴	مورد ۲۷ فولیکولیت، کورک، کفگیرک..... ۱۹۸
مورد ۶۳ شکستگی بخش دیستال استخوان رادیوس..... ۲۵۷	مورد ۲۸ زخم دوازدهه..... ۱۹۹
مورد ۶۴ فتق نافی..... ۲۵۹	مورد ۲۹ پرولاپس راست روده..... ۲۰۱
مورد ۶۵ ترومای ستون مهره گردنی..... ۲۶۰	مورد ۳۰ اسپلنکتومی..... ۲۰۳
مورد ۶۶ التیام زخم..... ۲۶۱	مورد ۳۱ ترومای قفسه‌ی سینه..... ۲۰۵
مورد ۶۷ سرطان مقعد..... ۲۶۳	مورد ۳۲ سندرم خروجی توراکس..... ۲۰۶
مورد ۶۸ شکستگی گردن استخوان ران..... ۲۶۵	مورد ۳۳ نقص مادرزادی دریچه‌ی قلبی (تنگی میترال)..... ۲۰۸
مورد ۶۹ سندرم سرقت سابلاین..... ۲۶۷	مورد ۳۴ باد سرخ..... ۲۰۹
مورد ۷۰ آمبولی ریه..... ۲۶۹	مورد ۳۵ کارسینوم کولون..... ۲۱۱

مورد ۷۱ سرطان رکتوم.....	۲۷۱
مورد ۷۲ آترزی مری.....	۲۷۵
مورد ۷۳ شکستگی مچ پا.....	۲۷۶
مورد ۷۴ فتق هیاتال.....	۲۷۸
مورد ۷۵ شکستگی‌های جمجمه.....	۲۸۱
مورد ۷۶ ناهنجاری مادرزادی قلب (تترالوژی فالو).....	۲۸۳
مورد ۷۷ دررفتگی آکرومیوکلایکولار.....	۲۸۵
مورد ۷۸ سندرم زولینگر - الیسون (گاسترینوم).....	۲۸۷
مورد ۷۹ سیاه زخم.....	۲۸۸
مورد ۸۰ آپاندیسیت.....	۲۸۹
مورد ۸۱ سندرم آرنج کشیده شده و دررفتگی آرنج.....	۲۹۲
مورد ۸۲ شقاق مقعد.....	۲۹۳
مورد ۸۳ ترومبوز وریدی عمقی اندام تحتانی.....	۲۹۵
مورد ۸۴ ترومای زانو.....	۲۹۹
مورد ۸۵ تومورهای کبد.....	۳۰۱
مورد ۸۶ نوروبلاستوم (تومور ویلمز).....	۳۰۳
مورد ۸۷ دیستروفی سودک (دیستروفی سمپاتیک).....	۳۰۵
مورد ۸۸ سندرم پاژه - اسکروتر.....	۳۰۷
مورد ۸۹ زخم معده.....	۳۰۸
مورد ۹۰ پنوموتوراکس فشارنده.....	۳۱۰
مورد ۹۱ اشلازی.....	۳۱۳
مورد ۹۲ پارگی تاندون اشیل.....	۳۱۵
مورد ۹۳ بیضه نزول نکرده.....	۳۱۶
مورد ۹۴ انسداد حاد یکی از شریان‌های اندام‌ها.....	۳۱۸
مورد ۹۵ آبسه کبدی.....	۳۲۰
مورد ۹۶ تومور نوراندوکیرین (NET).....	۳۲۱
مورد ۹۷ نارسایی عروق مغزی.....	۳۲۳
مورد ۹۸ شکستگی استخوان پاشنه (کالکانئوس).....	۳۲۶
مورد ۹۹ شکستگی‌ها در سنین کودکی.....	۳۲۸
مورد ۱۰۰ دیورتیکولیت سیگموئید.....	۳۳۰
مورد ۱۰۱ پارگی تاندون دو سر بازویی.....	۳۳۱
مورد ۱۰۲ خونریزی گوارشی تحتانی.....	۳۳۴
مورد ۱۰۳ گواتر.....	۳۳۵
مورد ۱۰۴ آسیب ترومایی مغز (TBI).....	۳۳۷
مورد ۱۰۵ زخم ساق پا.....	۳۳۹
مورد ۱۰۶ هیپرتانسیون پورت.....	۳۴۱
مورد ۱۰۷ فتق اینگوئینال.....	۳۴۴
مورد ۱۰۸ بیماری هیروشیپرونک.....	۳۴۶
مورد ۱۰۹ آنوریسم آئورت.....	۳۴۸
مورد ۱۱۰ شکستگی استخوان ساکروئید.....	۳۵۰
مورد ۱۱۱ سرطان معده.....	۳۵۲
مورد ۱۱۲ فتق دیسک بین مهره‌ای در ناحیه کمری.....	۳۵۶
مورد ۱۱۳ سندرم کمپارتمان.....	۳۵۹
مورد ۱۱۴ پانکراتیت حاد.....	۳۶۰
مورد ۱۱۵ گانگرن گازی.....	۳۶۲
مورد ۱۱۶ سندرم کوشینگ.....	۳۶۳
مورد ۱۱۷ دیورتیکولیت کامل.....	۳۶۵
مورد ۱۱۸ شکستگی ترقوه.....	۳۶۷
مورد ۱۱۹ ترومای شکم.....	۳۶۸
مورد ۱۲۰ هموروئید.....	۳۷۰
مورد ۱۲۱ سرطان ریه.....	۳۷۳
مورد ۱۲۲ آسیب شریانی.....	۳۷۶
مورد ۱۲۳ کوله سیستیت.....	۳۷۸
مورد ۱۲۴ متابولیسم پساتهاجم.....	۳۸۰
مورد ۱۲۵ شکستگی سوپراکوندیلار استخوان بازو.....	۳۸۱
مورد ۱۲۶ فئوکروموسیتوم.....	۳۸۲
مورد ۱۲۷ انفارکتوس مزانتر.....	۳۸۴
مورد ۱۲۸ پیچ خوردگی بیضه.....	۳۸۵
مورد ۱۲۹ اکتینو کوکوز.....	۳۸۶
مورد ۱۳۰ بیماری عروق کرونری (CHD).....	۳۸۸
مورد ۱۳۱ پولیپ روده بزرگ.....	۳۹۰
مورد ۱۳۲ خونریزی داخل جمجمه‌ای.....	۳۹۱
مورد ۱۳۳ آرتروز مفصل ران.....	۳۹۴
مورد ۱۳۴ فتق محل برش (فتق انسیزیونال).....	۳۹۶
مورد ۱۳۵ کولیت اولسراتیو.....	۳۹۷
مورد ۱۳۶ بیماری دوپوتیرن.....	۴۰۰
مورد ۱۳۷ انتروکولیت نکروزان (NEC).....	۴۰۱
مورد ۱۳۸ گاستریت.....	۴۰۲
مورد ۱۳۹ پانکراتیت مزمن.....	۴۰۵
مورد ۱۴۰ شکستگی سر استخوان ران.....	۴۰۷
ضمیمه‌ها.....	۴۱۱
نمایه.....	۴۱۳

نقش به‌سزایی ایفا نمودند.

در این جا از فرصت استفاده نموده و از اساتید خود، پروفسور دکتر تیده، پروفسور دکتر رایت و پروفسور دکتر بارچ تشکر می‌کنم. یقیناً بدون آموزش‌های کامل و مثال‌زدنی آن‌ها، زمینه انتشار این کتاب فراهم نمی‌شد. به‌علاوه، جا دارد از دکتر کین، استاد سابق کلینیک کنستانتس که در پایان سال ۲۰۱۳ بازنشسته شدند نیز سپاس‌گزاری نمایم. ایشان راهنمای ما و بسیاری از رزیدنت‌های دیگر در مسیر جراحی بودند و همواره در اتاق عمل و نیز بخش‌ها و درمانگاه‌های جراحی یار و یاور همکاران جوان بوده‌اند.

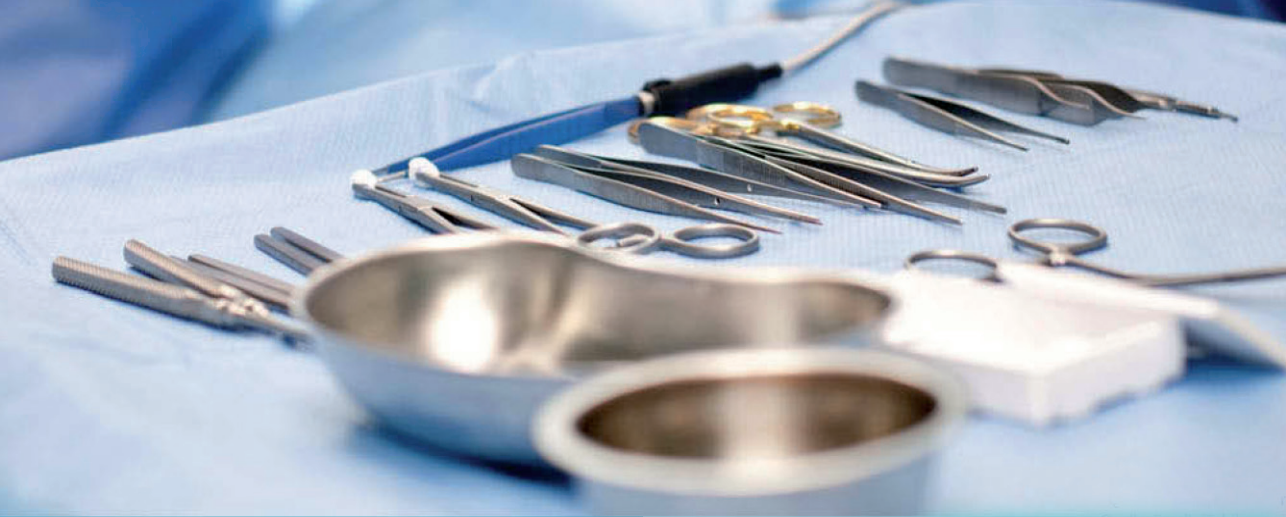در پایان امیدوارم که خوانندگان گرامی از کتاب حاضر برای تعمیق دانش خود بهره برده و از خواندن آن لذت ببرند.

اکتبر ۲۰۱۶، اشتفان آیزولت

موفقیت کتاب موردهای جراحی، اینک انتشار ویراست پنجم آن را میسر ساخته است. با توجه به تداوم بازخوردهای مثبت تصمیم بر آن شد که چارچوب اولیه و نیز تعداد موردهای مطرح شده حفظ شوند. طی ویراست‌های پیشین، مطالب کتاب به‌طور کامل مورد بازنگری قرار گرفته، در صورت لزوم مطالب به‌روز شده و به ویژه در پاسخ به درخواست مخاطبان، تصاویر بیشتری اضافه گردیده است. کتاب حاضر به هیچ‌وجه جایگزین کتاب‌های مرجع استاندارد جراحی نبوده، بلکه هدف آن کمک به درک بهتر موارد است. بدین وسیله، با پرداختن به مواردی که به‌طور روزمره با آن‌ها برخورد داریم، دانش تئوریک مخاطب تقویت شده و نیز می‌توان از مطالب طرح شده جهت آمادگی برای آزمون‌ها بهره برد.

سپاس ویژه خود را به دکتر پترافود، او اشتانگلر - آلپرس و همچنین خانم کارولین فروچر از انتشارات تیمه تقدیم می‌کنم، که در بازنگری و ویرایش کتاب حاضر،





## موردها

**مرد ۲۰ ساله با درد ناحیه لگنی**

است (فشار خون ۱۲۰/۷۰mmg Hg، ضربان قلب: ۹۰/min) به صورتی که می‌توانید وی را جهت سایر اقدامات تشخیصی به نزدیک‌ترین بیمارستان منتقل کنید.

یک مرد ۲۰ساله بنا در حال بالا رفتن از یک داربست سر خورده و از ارتفاع ۵ متری افتاده است.

حین اولین معاینه در کلینیک یک هماتوم در کشاله‌ی ران چپ و در مشاهده‌ی پرینه خروج خون از پیشابراه می‌بینید. شما به شکستگی لگن شک می‌کنید.

شما به عنوان پزشک اورژانس در صحنه‌ی حادثه حاضر می‌شوید و بیمار را معاینه می‌کنید. در حین معاینه بیمار از درد شدید در ناحیه‌ی لگن شکایت دارد. گردش خون بیمار پایدار

<p>۱.۱ چه اقدامات تشخیصی‌ای انجام می‌دهید؟</p>	
<p>۱.۲ کدام اقدام به هیچ وجه نباید در حضور خون‌ریزی پیشابراه صورت پذیرد؟</p>	
<p>۱.۳ تقسیم بندی شکستگی‌های لگن را بر اساس طبقه‌بندی AO توضیح دهید. (AO = انجمن فیکساسیون داخلی شکستگی‌ها)</p>	
<p>۱.۴ کدام عوارض می‌توانند در نتیجه‌ی شکستگی لگن اتفاق بیفتند؟</p>	

در مشاهده شکم متقارن متسع شده و در ناحیه‌ی تحتانی سمت راست یک اسکار دیده می‌شود. در سوالات بیشتر بیمار اطلاع می‌دهد که ۶ سال پیش به علت «سکوم پاره شده» تحت جراحی قرار گرفته بوده است. طی سمع صداهای روده‌ای بلند شده اند. شما به ایلئوس مکانیکی شک می‌کنید.

### مرد ۵۲ ساله با استفراغ و اتساع شکم

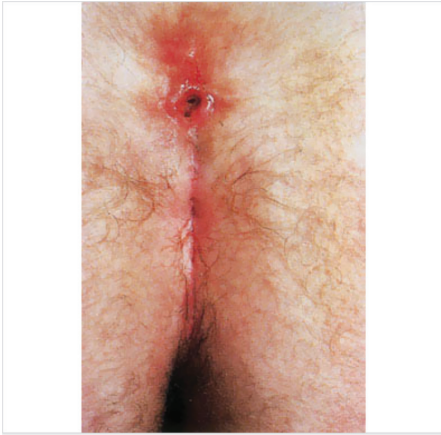
یک مرد ۵۲ ساله با آمبولانس به درمانگاه آورده می‌شود. از صبح درد شکم با شدت متغیر دارد که با تهوع همراه بوده است. در ساعت‌های اخیر چندین بار استفراغ کرده است. آخرین اجابت مزاج صبح و عادی بوده است.

<p>دلایل کلی ایلئوس مکانیکی را نام ببرید؟</p>	<p>۲.۱</p>
<p> </p>	<p> </p>
<p>ایلئوس پارالیتیک چه گونه به وجود می‌آید؟ حداقل ۳ دلیل را نام ببرید.</p>	<p>۲.۲</p>
<p> </p>	<p> </p>
<p>جهت تایید تشخیص احتمالی خود، چه اقدامات تشخیصی‌ای انجام می‌دهید؟</p>	<p>۲.۳</p>
<p> </p>	<p> </p>
<p>روند درمانی را توضیح دهید.</p>	<p>۲.۴</p>
<p> </p>	<p> </p>

## مرد ۲۵ ساله با التهاب دردناک در مقعد

شبی یک مرد ۲۵ ساله در توسط آمبولانس به شما مراجعه می‌کند. او از یک التهاب دردناک در ناحیه شیار مقعدی شکایت می‌کند. هرازگاهی نیز از آن چرک خارج می‌شود. او از مدت‌ها قبل این شکایت را داشته است اما همیشه خود به خود رفع می‌شده است. از آنجا که به دلیل شغلش که راننده‌ی اتوبوس است باید تمام روز نشسته باشد، و این کار اکنون بسیار دردناک است، اکنون تصمیم گرفته به پزشک مراجعه کند.

شما بیمار را معاینه می‌کنید و یک [ناحیه‌ی] التهابی منتشر در ناحیه‌ی شیار مقعدی و دهانه‌ای در بالا و وسط استخوان دنبالچه می‌بینید که به دنبال فشار دادن از آن چرک خارج می‌شود.



شکل ۳-۱ یافته‌ی بالینی

۳.۱ یک تشخیص احتمالی و ۲ تشخیص افتراقی بیان کنید. برای حدس های خود دلیل بیاورید.

۳.۲ دلیل احتمالی برای بیماری‌ای که احتمال آن را می‌دهید نام ببرید.

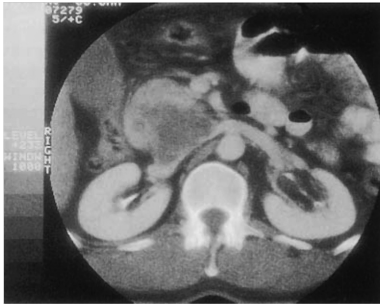۳.۳ چه درمان‌هایی را برای بیمار پیشنهاد می‌دهید؟

**مرد ۶۴ ساله با کاهش وزن و زردی**

است. هرچند آن را ناشی از کاهش اشتهای خود می‌داند. در معاینه‌ی بالینی یک توده‌ی ارتجاعی فضاگیر در ناحیه فوقانی راست شکم حدوداً زیر کبد حس می‌کنید. در بررسی آزمایشگاهی نتایج زیر به دست می‌آید: بیلیروبین کل:  $4/4 \text{ mg/dl}$ ، بیلیروبین مستقیم  $2/6 \text{ mg/dl}$ ، آلکالن فسفاتاز  $100 \text{ IE/l}$ ،  $300 \text{ IE/l}$ .

یک مرد ۶۴ ساله توسط فرزندانش نزد شما آورده می‌شود. آنها متوجه شده‌اند که رنگ صورت بیمار در روزهای اخیر به طور افزایش‌یابنده‌ای زرد شده است. خود بیمار متوجه این تغییر نشده است و تنها از خارش روزافزون شکایت می‌کند. متوجه احساس درد نیز نشده است. در طی سوالات بعدی اعلام می‌کند که در هفته‌های اخیر دچار کاهش وزن شده

۴.۱ حداقل ۳ معاینه را که جهت رسیدن به تشخیص آنها را انجام می‌دهید نام ببرید.



شکل ۴-۱ CT شکم

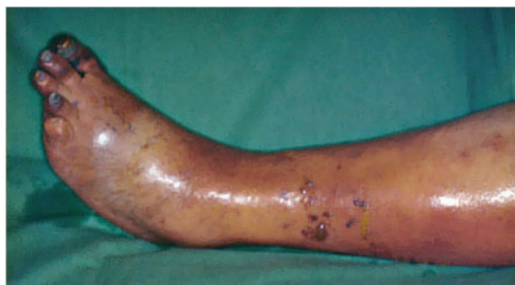۴.۲ به توجه به شرح حال و تصویر CT چه تشخیصی را مطرح می‌کنید؟

۴.۳ با توجه به آن چه عمل جراحی‌ای را انجام می‌دهید؟

۴.۴ چه ارگان‌هایی طی این عمل برداشته می‌شوند؟ محل عمل را پس جراحی انجام شده بکشید.

## مرد ۲۵ ساله با ورم و تغییر رنگ کبود پا

یک مرد ۲۵ ساله توسط آمبولانس به اورژانس آورده می‌شود. او با پزشک اورژانس به علت تورم افزایش یافته و بسیار دردناک پای چپ، که در چند ساعت پیشرفت کرده است تماس گرفته است. بیمار فشار خون ۸۰/۶۰ mmhg، ضربان قلب ۱۲۰/min، دمای  $36/7^{\circ}\text{C}$  دارد. در معاینه بالینی پای چپ بیمار بسیار ورم کرده و کبود رنگ شده است. ضربان های اندام تحتانی قابل لمس نیستند. در سوابق گذشته، بیمار اظهار می‌کند تاکنون کاملاً سالم بوده است. به عنوان نماینده‌ی تجاری باید روزانه ساعات متعددی را با ماشین در راه باشد.



شکل ۵-۱ یافته بالینی

۵.۱ به چه تشخیص‌های افتراقی‌ای فکر می‌کنید؟

--

۵.۲ کدام یک از این تشخیص‌های افتراقی محتمل‌تر است؟

--

۵.۳ پاتوفیزیولوژی این بیماری را توضیح دهید.

--

۵.۴ چه روش درمانی‌ای را برمی‌گزینید؟

--

۵.۵ حداقل سه عارضه را که ممکن است رخ دهند نام ببرید.

--

## کودک ۴ هفته‌ای با استفراغ جهنده

است و اعلام می‌کند که کودک بلافاصله پس از تغذیه، غذای خورده شده را به صورت جهنده استفراغ می‌کند.

نوزاد ۴ هفته‌ای به علت کاهش وزن افزایش‌یافته و اختلال رشد در معاینه‌ی روتین مورد توجه قرار می‌گیرد. مادر او نگران

۶.۱ به کدام بیماری فکر می‌کنید؟

--	--

۶.۲ تشخیص‌های افتراقی احتمالی را نام ببرید

--	--

۶.۳ چه یافته‌های دیگری را می‌توانید در معاینه‌ی بالینی پیدا کنید؟

--	--

۶.۴ چه گونه تشخیص را قطعی می‌کنید؟

--	--

۶.۵ اقدامات درمانی را شرح دهید!

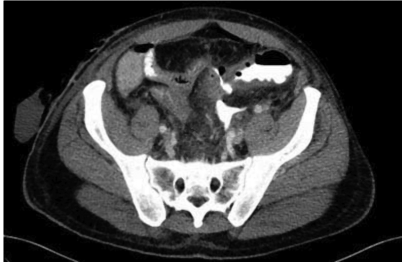--	--

افزایش یابنده‌ی شکم شکایت دارد. در معاینه‌ی بالینی، شکم سفت با تندرns منتشر و کاهش صداهای روده‌ای یافت می‌شود. در آزمایشات لکوسیتوز  $20,000/\mu\text{l}$  و  $\text{CPR} = 15.5\text{mg/dl}$  وجود دارد. دمای مقعدی  $39/5^{\circ}\text{C}$  می‌باشد.

**مرد ۴۵ ساله پس از برداشتن نیمه‌ی چپ کولون با تب**  
در یک مرد ۴۵ ساله، ۷ روز پیش به علت سرطان کولون، نیمه‌ی چپ کولون برداشته شده و آناستوموز اولیه انجام شده است. دوره‌ی پس از عمل وی در ابتدا بدون مشکل بوده و اکنون مصرف مواد غذایی شروع شده است. اکنون بیمار از قبل از ظهر از درد

۷.۱ چه تشخیص‌های احتمالی‌ای را مطرح می‌کنید؟ چه معایناتی را برای تایید تشخیص‌های احتمالی خود انجام می‌دهید؟

در تشخیص خروج ماده‌ی حاجب در ناحیه‌ی آناستوموز وجود دارد. شما لاپاراتومی انجام می‌دهید و پریتونیت منتشر می‌یابید



شکل ۷-۱ سی‌تی اسکن شکم بیمار

۷.۲ کدام نوع پریتونیت اینجا اتفاق افتاده است؟ سایر انواع را نام ببرید؟

۷.۳ ادامه‌ی درمان این بیمار را توضیح دهید.

۷.۴ شاخص پریتونیت منهایمر (MPI) چیست؟



و کمر درد و ناآرامی درونی افزایش یافته است. در سر و صدا و نور شدید خورشید، کرامپ عضلات صورت اتفاق می‌افتد که او نمی‌تواند تغییر دهد. او نزد پزشک خانواده‌ی خود رفته که او را به سرعت به بیمارستان ارجاع داده است.

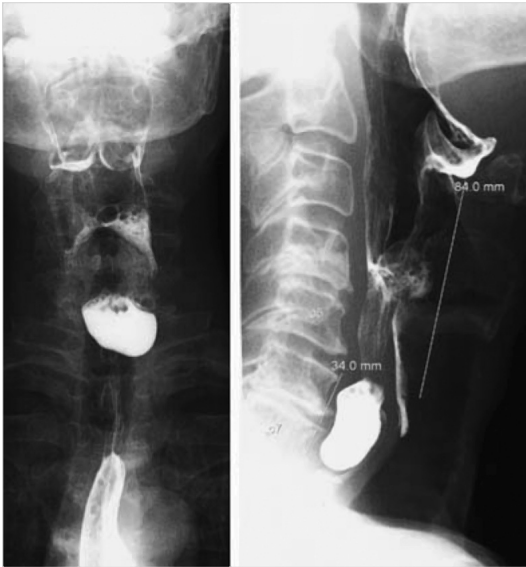
### مرد ۲۲ ساله با سردرد و سرگیجه و گرفتگی عضلانی

دست چپ مرد ۲۲ ساله‌ای در حین باغبانی آسیب دیده است. به این دلیل که زخم او بسیار کوچک است، خودش با یک چسب زخم آن را درمان کرده. پس از چند روز احساس سردرد

<p>۸. ۱ به نظر شما پزشک خانواده چه بیماری‌ای را برای بیمار حدس می‌زند؟</p>	
<p>۸. ۲ کدام عامل بیماری‌زا به عنوان عامل مطرح می‌شود؟ پاتوفیزیولوژی بیماری را توضیح دهید.</p>	
<p>۸. ۳ تریاد بالینی معمول این بیماری را نام ببرید!</p>	
<p>۸. ۴ درمان را توضیح دهید!</p>	
<p>۸. ۵ اقدامات درمانی را شرح دهید!</p>	

## مرد ۶۵ ساله با سختی بلع و ریگورژیتاسیون غذا

یک مرد ۶۵ ساله به درمانگاه شما مراجعه می‌کند و گزارش می‌کند که از سالها پیش سختی بلع و احساس توده داشته که به خصوص پس از وعده‌های غذایی بزرگ می‌شود. اکثر اوقات او مجبور است شب‌ها بیدار شده و شام را نشخوار کند. جهت روشن‌سازی، درخواست رادیوگرافی با ماده‌ی حاجب محلول در آب می‌دهید. (تصویر را ببینید)



شکل ۹-۱ تصویر مری با ماده‌ی حاجب

۹.۱ با توجه به تصویر رادیوگرافی و شرح حال چه تشخیصی را مطرح می‌کنید؟ (شکل را ببینید)

۹.۲ در رابطه با مکانیسم بیماری بحث کنید!

۹.۳ با توجه به شرح حال چه تشخیص‌های افتراقی‌ای (حداقل ۲) در نظر می‌گیرید؟ برای آنها دلیل بیاورید!

۹.۴ این بیماری چه گونه درمان می‌شود؟

## مرد ۲۳ ساله با تورم ساق پا

با قطر حدود ۶ سانتی متر یافت می شود. در وسط، یک منفذ کوچک وجود دارد که در صورت اعمال فشار از آن چرک خارج می شود.

یک مرد ۲۳ ساله با شکایت تورم دردناک ساق پای راست از حدود ۲ روز پیش، مراجعه می کند. او تب و هیچ شکایت دیگری ندارد. در معاینه‌ی بالینی قرمزی، تورم حساس به درد

۱۰.۱ چه تشخیصی را مطرح می کنید؟

۱۰.۴ کدام عامل بیماری‌زا بیش از سایرین در این بیماری دخیل است؟

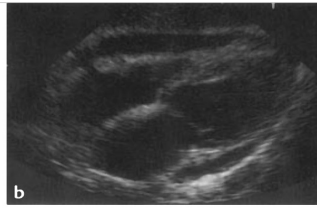
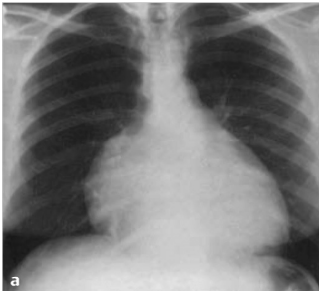۱۰.۳ سایر قسمت‌های بدن را که در آنها این بیماری می تواند به طور معمول اتفاق بیفتد نام ببرید.

۱۰.۴ چه اقدامات درمانی‌ای انجام می دهید؟

بالا رفتن از پله و قلب دارد. در بررسی گذشته، بیمار اظهار می‌دارد که چند هفته‌ی پیش دچار آنفولانزا شده است. در معاینات بالینی توسط پزشک خانواده، در سمع شدت صداهای قلبی کاهش یافته، فشار خون  $90/60$  mmHg و ضربان قلب  $120/min$  می‌باشد. او درخواست تصویر رادیوگرافی از قفسه‌ی سینه و اکو قلب داده است. (تصویر را ببینید)

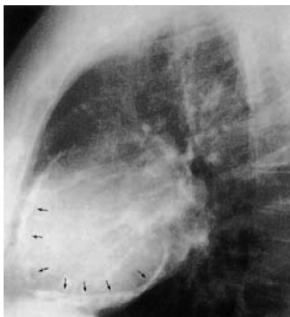
### خانم ۴۵ ساله با افت تون عضلانی، تنگی نفس فعالیتی، و افزایش ضربان قلب

یک خانم ۴۵ ساله به پزشک خانوادگی خود مراجعه می‌کند. اون گزارش می‌کند که هفته‌ی گذشته برای اولین بار درد تیزی پشت استخوان جناغ خود احساس کرده است که طی تنفس عمیق شدیدتر می‌شده. دردها اکنون بهبود یافته‌اند و اکنون به مدت دو روز است که تنگی نفس افزایش‌یابنده حین



شکل ۱-۱۱ تصویر فوقانی: تصویر رادیوگرافی قفسه‌ی سینه خلفی-قدامی، تصویر تحتانی: اکوکاردیوگرام

۱۱.۱	طبق شرح حال و یافته‌های بالینی چه تشخیص احتمالی‌ای را مطرح می‌کنید؟
۱۱.۲	حداقل ۴ دلیل احتمالی برای این بیماری را نام ببرید؟
۱۱.۳	سایر یافته‌های بالینی این بیماری را نام ببرید؟
۱۱.۴	رادیوگرافی جانبی قفسه‌ی سینه (شکل را ببینید) عارضه‌ی دیر هنگام احتمالی این بیماری را نشان می‌دهد. این عارضه چه نامیده می‌شود؟



شکل ۲-۱۱ رادیوگرافی قفسه‌ی سینه - نمای جانبی